FORMATION CIPE 2018 - CYCLE PREVENTION

« QUALITE DE L'AIR UNE PRIORITE »

15 novembre 2018

Exemples de PEC & Qualité de l'air

Dr PRADELLI Johanna

Dr HASSEINE Lilia

Dr COLLOMP Thuy

2 CAS CLINIQUES

Mr Jean M
Pneumopathie
Hyper Sensibilité (PHS)



Mme Louise D
Asthme sévère

Mr Jean M PHS - Clinique

Février 2017

Patient de 52 ans, toux sèche et dyspnée

Mise en évidence d'une PID, forme sévère fibrosante

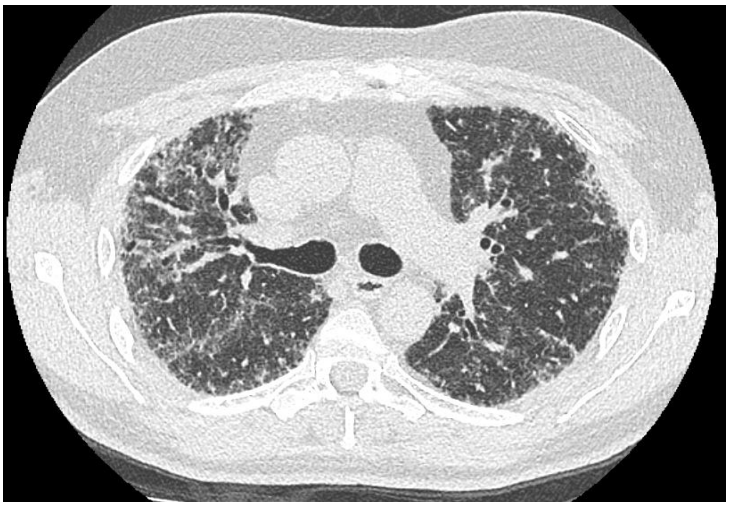

Mr Jean M PHS - Clinique

Absence d'exposition professionnelle ni domicile

ATCD familial de fibrose pulmonaire: téloméropathie?

Atypie au scanner: décision de biopsie chirurgicale

Mr Jean M PHS - Clinique

Aspect histopathologique quasi « pathognomonique » de PHS

Biopsie pulmonaire lobe inférieur gauche siège d'une atteinte parenchymateuse pulmonaire disséminée, homogène, subaiguë et chronique avec atteinte de topographie péri bronchiolaire prédominante, parfois sous pleurale, associée à des granulomes mal formés, interstitiels. L'ensemble des aspects histologiques oriente en premier lieu vers une pneumopathie d'hypersensibilité subaiguë, avec début de fibrose sous-pleurale. A confronter à l'interrogatoire clinique et aux données scannographies.

Reprise de l'interrogatoire: traversin en plumes d'oie, dégâts des eaux, moisissures, climatisations? (juin 2017)

Nécessité impérative de mise en évidence de l'allergène

Mr Jean M PHS – Environnement

Domicile: visite en septembre, propriétaire maison individuelle 100 m² Cagnes/mer

Aération correcte

Dégât des eaux réparés depuis moins d'un an au niveau de la salle de bains (rdc)

Hygrométrie de la salle d'eau du RDC = celle de l'extérieur

Mr Jean M PHS – Informations complémentaires

Traitements : Bonne compréhension, bonne observance

Symptômes :
Tousse sur le lieu de travail : bureau (pilote d'hélicoptère) et à la maison
Tousse dès le moindre effort
Symptômes augmentés en prenant sa douche dans la salle d'eau
Plus de quintes de toux lorsqu'il dort au salon (pièce mitoyenne à la salle d'eau)
Amélioration des symptômes pas significative durant les congés

PHS Domicile

Salle d'eau entièrement refaite suite à des dégâts des eaux

Salle d'eau (mise en évidence de moisissures)

Mise en évidence de souches de moisissures

PHS lieu de travail



Hangar à hélicoptères mitoyen au bureau : pièce partagée
Ventilation du bureau uniquement par climatisation réversible

Climatiseur du bureau

Prélèvements faits sur les lames du climatiseur

Synthèse de la visite chez Mr Jean M

- Moisissures non apparentes mises en évidence suite à l'interrogatoire patient
- Relations entre les symptômes et l'environnement
- Patient observant et soucieux d'améliorer son environnement

- Est ce que l'analyse des prélèvements montrera des moisissures identiques dans les 2 environnements ?

Mr Jean M PHS - Mycologie

Prélèvements Septembre 2017

Domicile

Contrôle air (Sédimentation):

Salle de bain:

Penicillium > 10 UFC/boite

Cladosporium > 10 UFC/boite

Contrôle surface:

Joint coin Droit: *Penicillium* > 10 UFC/boite

Joint coin gauche: *Penicillium* > 10 UFC/boite

Bureau

Contrôle surface:

Climatisation bureau:

Aspergillus niger >10 UFC/boite

Cladosporium > 10 UFC/boite

Alternaria > 10 UFC/boite

Mur avant Grattage

Penicillium: entre 5-10 UFC/Boite

- Charge fongique élevée/ risque pour la santé
- Mêmes moisissures retrouvées *(Cladosporium, Penicillium, Alternaria)*
- Moisissures allergisantes +++

Mr Jean M PHS - Mycologie

- **Labo Mycologie (CHU Nice):**

  LBA (28 02 2017): Mycologie négative, PCR Afum et GM négatifs

  Biopsie pulmonaire (29 05 2017): Mycologie négative

- **Envoi Besançon**

Sérologie PHS (sérum 21 06 2017)

Pneumopathie d'hypersensibilité - Panel Domestique n°1

Aspergillus versicolor (dépistage)	0 arc(s)	
Aspergillus versicolor (confirmation)		1 arc(s)
Penicillium chrysogenum (dépistage)	0 arc(s)	
Penicillium chrysogenum (confirmation)		1 arc(s)
Cladosporium sphaerospermum (dépistage)	1 arc(s)	
Cladosporium sphaerospermum (confirmation)		1 arc(s)
Stachybotrys chartarum (dépistage)	1 arc(s)	
Stachybotrys chartarum (confirmation)		1 arc(s)
Mucor racemosus (dépistage)	0 arc(s)	
Mucor racemosus (confirmation)		0 arc(s)
Alternaria alternata (dépistage)	1 arc(s)	
Alternaria alternata (confirmation)		3 arc(s)

Patient sensibilisé

SERODIAGNOSTIC DU POUMON D'ELEVEUR D'OISEAUX

Réactifs : antigènes totaux produits au laboratoire
Dépistage par double diffusion
Confirmation par immunoélectrophorèse
Les antigènes négatifs en dépistage (<2 arcs) ne sont pas étudiés en confirmation

Fientes de Pigeon Dépistage	1 arc(s)
Fientes de Perruche Dépistage	0 arc(s)
Fientes de Poule Dépistage	0 arc(s)
Fientes de Canari Dépistage	0 arc(s)
Fientes de Canard Dépistage	1 arc(s)

Interprétation : **Absence d'anticorps spécifiques**
Patient non fumeur

Extraits totaux et antigènes fabriqués au laboratoire

Extrait total de plumes de canards et d'oies 0 arc(s)

Interprétation : **Absence d'anticorps spécifiques**
Patient non fumeur

- Immunodiagnostic: critère mineur de diagnostic PHS

Optimisation de la PEC de Mr Jean M

Introduction d'une corticothérapie orale, bolus d'ENDOXAN

Eviction du domicile « vacances en Autriche »

Pas d'indication à un traitement anti-fibrosant

Organisation bilan pré greffe pulmonaire

Mme Louise D Asthme sévère - Clinique

Patiente de 56 ans adressée pour PEC thérapeutique asthme sévère (introduction biothérapie)

Asthmatique depuis l'âge de 20 ans, 4 à 5 hospitalisations/an

Usage corticothérapie orale/ 3mois

EFR: VEMS 55%

Traitement optimal: CSI, antileucotriènes, anticholinergique, Xolair (stade 4 GINA)

Mme Louise D Asthme sévère - Clinique

Coiffeuse mais « pas d'aggravation lors de l'activité professionnelle, arrêt expo pendant 3 ans: idem »

EXPOSITION

« Maison humide, mais pas de moisissures », RHD anti acariens

Arrêt du Xolair par le Professeur en consultation….mais repris par la patiente

OBSERVANCE

Mme Louise D Asthme sévère - Environnement

Appartement RDC de maison
3 pièces habitées sur 5 (2 pièces servent de débarras)
Très végétalisé
Salon /salle à manger climatisé l'été
La climatisation sert de chauffage l'hiver (il n'y a qu'1 point de chauffage)
Petite piscine

Nombreuses sources d'allergènes

Mme Louise D – Informations complémentaires

Patiente non observante :

- Phobie des traitements, notamment des corticoïdes - nombreux paniers remplis de médicaments identiques commencés , non finis et gardés « au cas ou »
- Automédication ++ avec prise de doublons
- App aérosol découvert sous un meuble (aérosols non faits à cause des corticoïdes présents)

Visite environnementale 1

Cuisine

Bureau avec fenêtre inaccessible

Cellier

Visite environnementale 1





Chambre rénovée récemment et salle de bains

Synthèse Visite chez Mme Louise D

- Environnement très chargé
- Aération non systématique , le logement est fermé toute la journée
- Hygrométrie ambiante élevée. Le cellier et la salle de bains ont des moisissures apparentes.
- La maison n’est pas chauffée l’hiver
- Problème d’observance et d’automédication

Mme Louise D Mycologie

Domicile

Contrôle air (Impaction):

Salon

Penicillium > 10 UFC/boite
Cladosporium > 10 UFC/boite
Aspergillus versicolor >10 UFC/boite

SDB

Penicillium > 10 UFC/boite
Cladosporium > 10 UFC/boite
Aspergillus versicolor >10 UFC/boite

Chambre

Penicillium > 10 UFC/boite
Cladosporium > 10 UFC/boite
Aspergillus versicolor >10 UFC/boite

Cellier

Penicillium > 10 UFC/boite
Cladosporium > 10 UFC/boite
Aspergillus versicolor >10 UFC/boite

- Charge fongique élevée/ risque pour la santé
- Mêmes moisissures retrouvées
- Moisissures allergisantes +++

Optimisation de la PEC de Mme Louise D

Education thérapeutique pathologie et traitement

Explication activité professionnelle

PAS D'INDICATION AUX BIOTHERAPIES

- Les visites sont à intégrer au sein du **parcours du patient**.
- Le faire de façon systématique pour certaines pathologies où **l'impact de l'environnement** a été démontré.
- La **PEC** peut être **optimisée** après visite.
- **Intervenir en amont** (ID) pour permettre une « prise de conscience » du patient et de son entourage avant son retour au domicile.
- **Collaboration inter professionnelle** indispensable à développer encore plus.